

# PLATVOETEN BIJ VOLWASSENEN

Je cliënten zie je al jaren. **Als je hun huidige voeten vergelijkt met die van jaren geleden, zie je flinke verschillen.** Sommige voeten worden bij het ouder worden steeds holler, met een hogere voetboog. Andere voeten worden juist steeds platter. Wanneer moet je alert zijn op ongewone platvoeten?

Sommige patiëntverhalen blijven je bij. Een leuke 55-jarige man beschreef een akelig moment in zijn gezondheid als: "Het is alsof ik door mijn hoeven ben gezakt." Hij veranderde sindsdien van een actieve naar een steeds somberdere man die niets meer leuk vond omdat lopen altijd pijn deed. En dat allemaal door een ogenschijnlijk onschuldige voetklacht sinds de verhuizing van zijn dochter. Hij ging er van uit dat die voetpijn vanzelf wel over zou gaan. "Het was immers ook vanzelf gekomen." Hij had pijn aan de binnenzijde van de enkel en het viel hem op dat zijn rechtervoet steeds platter en breder werd.

## VOETEN VERANDEREN NU EENMAAL?

Die plattere voet hoort toch bij het ouder worden? Dat klopt. Maar wist je dat er ook plattere voeten zijn die niet bij het ouder worden horen? En dat die behandeld moeten worden om erger te voorkomen? Zonder behandeling kunnen deze voeten namelijk behalve platter en ook pijnlijker worden. Lopen gaat dan steeds slechter omdat het lopen instabiel aanvoelt. Ook zijn passende schoenen steeds moeilijker te vinden. Alles bij elkaar leidt dit ertoe dat iedere stap pijn doet door die steeds plattere voet. Een voet als een strijkijzer, oneerbiedig gezegd, wil je uiteraard voorkomen! Daarom is het de moeite waard om hier alert op te zijn, ook al blijft jouw voetbehandeling hetzelfde.

## ABNORMALE PLATVOETEN HERKENNEN

Hoe herken je die niet-normale, steeds erger wordende platvoet bij ouderen en volwassenen? Wees extra alert bij deze uitspraken:

- "Het voelt alsof ik door mijn hoeven ben gezakt."
- "Het begon met wat pijn en zwelling ter hoogte van mijn enkel."
- "Nu kan ik eigenlijk niets meer doen zonder dat het pijn doet rondom mijn enkel."

Vraag de cliënt dan naar de plek van de pijn: is dat de binnenzijde van de voet en enkel? En vraag naar een verdikking aan de binnenzijde van de voet en de enkel. Is die aanwezig?

'ZO HERKEN JE DIE NIET-NORMALE,  
STEEDS ERGER WORDENDE  
PLATVOET BIJ OUDEREN EN  
VOLWASSENEN'

## NORMAAL?

Wat zie nog meer bij deze steeds platter wordende voet?  
Wat is normaal en abnormaal?

### De hoogte van de mediale voetboog:

**Normaal:** is dat beide voetbogen ongeveer even hoog zijn.

**Abnormaal:** de voetboog is duidelijk lager aan de pijnlijke voet, dan aan de normale voet

### De stand van het hielbeen:

**Normaal:** staat het hielbeen loodrecht op de grond.

**Abnormaal:** een scheefstand zoals in afbeelding 4 kan duiden op een niet-normale platvoet

### De hoeveelheid zichtbare tenen als je de voet van achteren bekijkt:

**Normaal:** zijn alleen de kleine teen en de vierde teen zichtbaar.

**Abnormaal:** als je meer tenen ziet, kan dat duiden op een niet-normale platvoet.

## ERGER VOORKOMEN

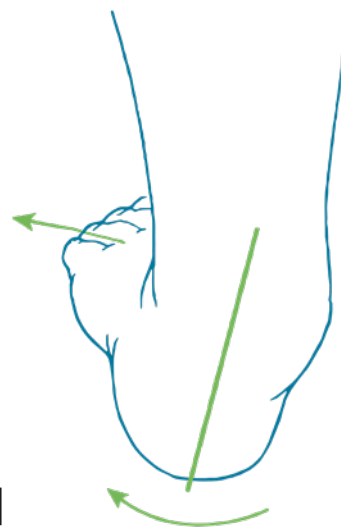
Deze informatie bepaalt dus hoe jij je cliënt nog beter kan helpen. Want als het antwoord bij meer dan twee vragen 'abnormaal' is, dan is het verstandig om je cliënt door te verwijzen voor verder onderzoek.

## OORZAAK VAN EEN ABNORMALE PLATVOET

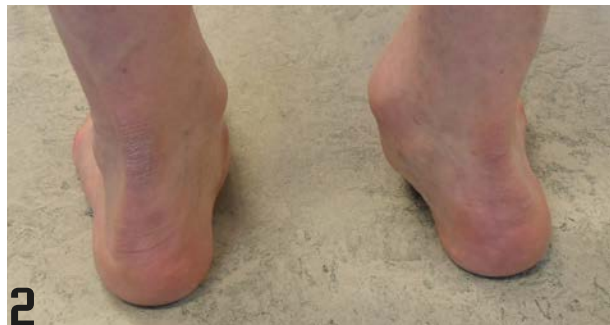Wat kan er aan de hand zijn als de binnenzijde van de enkel pijnlijk is, terwijl de voet verandert? Aan de binnenzijde van de enkel loopt een belangrijke pees: de pees van de m.tibialis posterior. Deze pees zorgt ervoor dat de voet kan supineren, waarbij de binnenzijde omhoog komt en de buitenzijde de grond blijft raken. De pees is ook betrokken bij de plantairflexie (de voet naar beneden bewegen). Ook zorgt deze pees ervoor dat de voetboog hoog blijft als je stil staat. Bij een geïrriteerde, of zelfs (gedeeltelijk) gescheurde pees zijn juist deze bewegingen extra pijnlijk of helemaal niet meer mogelijk. Bovendien wordt de voetboog lager.

## DE NAAM

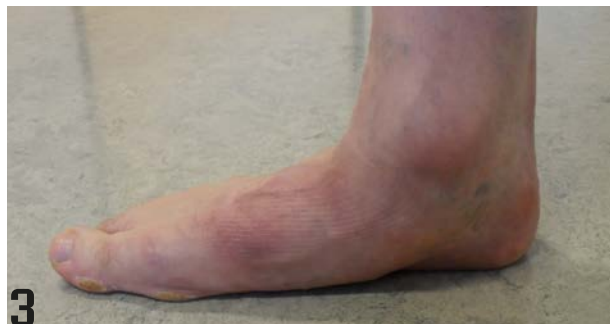Er zijn verschillende namen voor deze abnormale platvoet in gebruik. De meest gebruikte Nederlandstalige namen zijn de 'verworven platvoet', een pathologische platvoet en de m. tibialis posterior insufficiëntie.



1

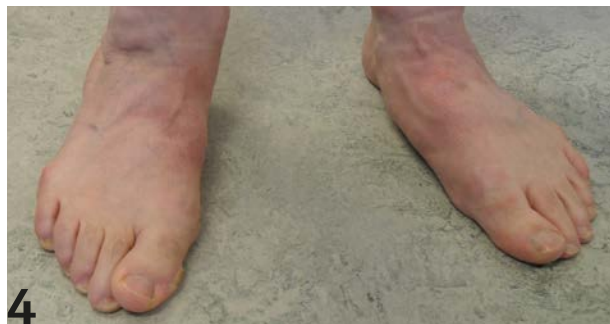

2



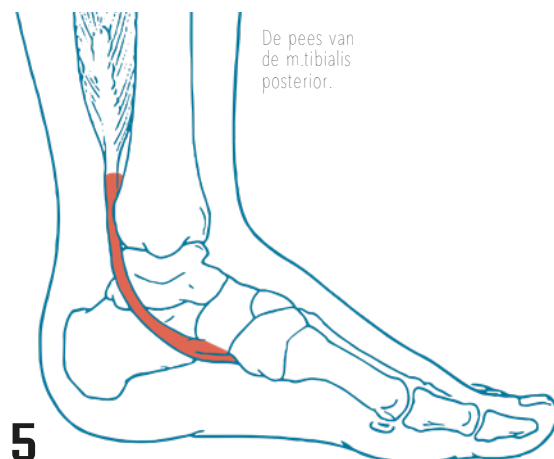
3

Voorwaanzicht van een 'verworven platvoet'.



4

Zijwaanzicht van een 'verworven platvoet'.



5

## DE BEHANDELING

De abnormale platvoet kan ondersteund worden met een steunzool, in combinatie met een goede schoen. Het is aan te raden om een podotherapeut of huisarts mee te laten kijken bij twijfel over de voetvorm of pijnklachten. Indien de voet en enkel al veel verder zijn doorgezakt en letterlijk iedere stap pijn doet, zijn ingrijpendere maatregelen nodig, zoals een orthopedische schoen of een operatie. Al met al is de 'abnormale platvoet' geen fijne boodschap voor je cliënt. Aangezien voorkomen beter is dan genezen, is jouw advies goud waard.